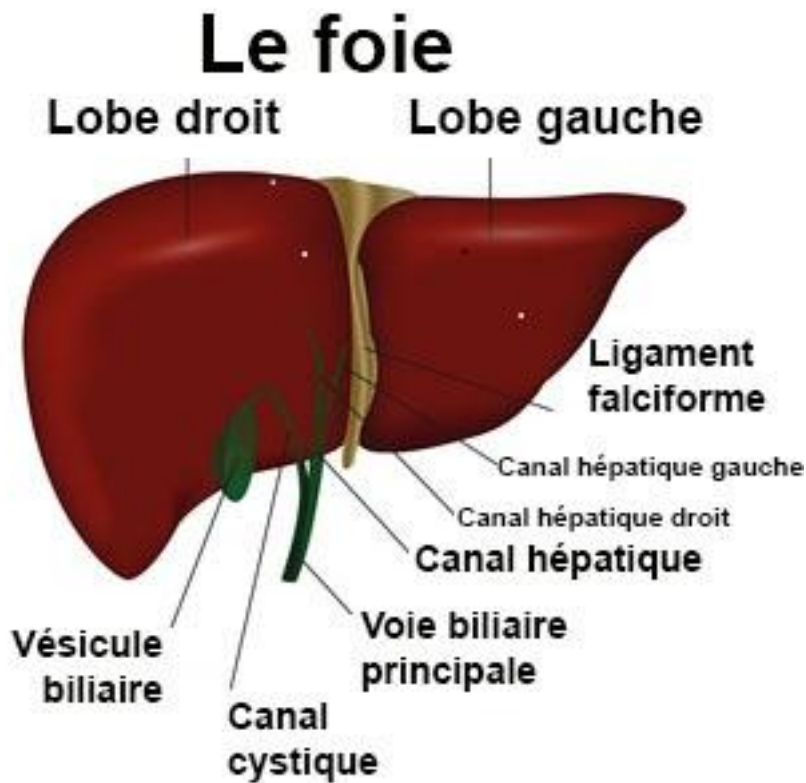


# LE FOIE

## I- Définition :

La plus volumineuse des glandes de l'organisme aux fonctions particulièrement complexes. Il est présent chez tous les vertébrés, avec des formes variables, mais toujours de dimensions notables par rapport à la cavité abdominale ou il est placé.

La structure microscopique du foie est identique chez tous les vertébrés et chez l'homme.



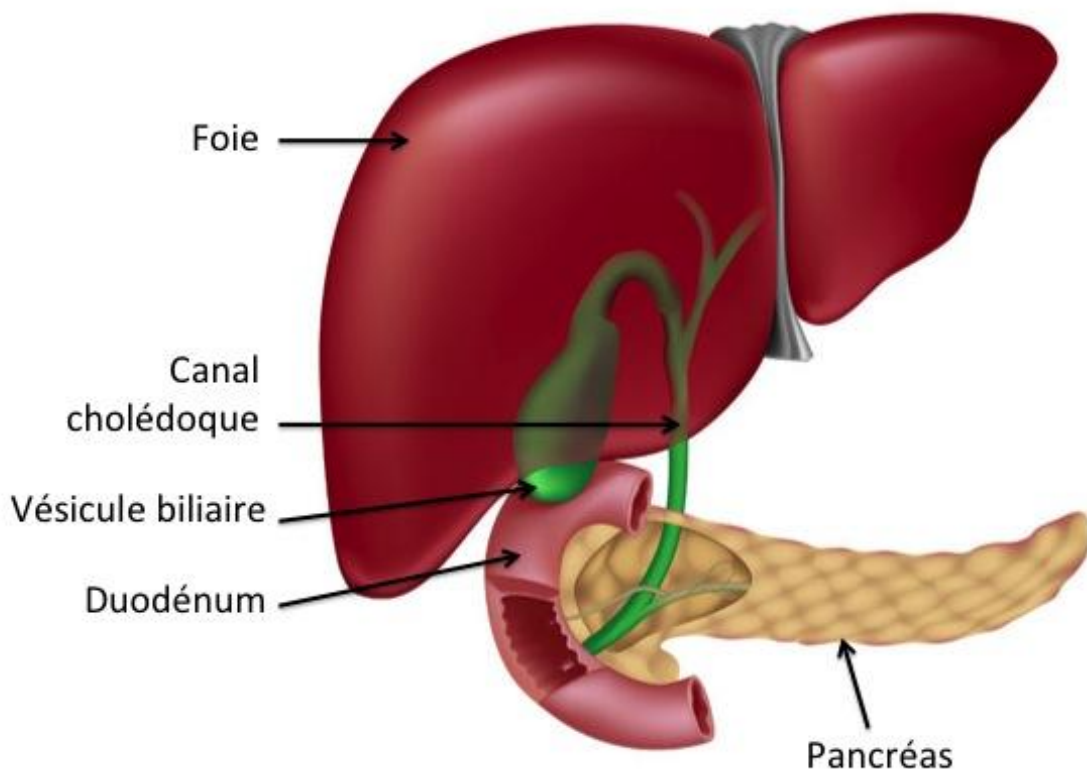
## II- Structure et fonctionnement :

Le foie est situé dans la partie supérieure de la cavité abdominale, immédiatement sous le diaphragme, et occupe la région **hypochondriaque** droite et une partie de la gauche, ainsi qu'une partie de l'**épigastre** ; il a une forme grossièrement ovale, une couleur brun-rouge, et pèse environ **1 500 g**.

Sa face supérieure est en rapport avec le diaphragme, tandis que sa face inférieure touche le rein droit et l'intestin, et est marquée par une série d'incisures correspondant à l'emprunte des viscères abdominaux.

Le foie est divisé anatomiquement en quatre lobes : droit, gauche, caudé et carré. Il est en grande partie entouré par le péritoine dont les plis le maintiennent en formant une série de ligaments (falciforme, rond, corolaire, etc.).

### Le foie, les voies biliaires, le pancréas



Le foie est constitué de nombreuses petites formations, dites **lobules hépatiques**, dont chacun est traversé par une veine centrale et séparé par des autres par les espaces portaux. Il est irrigué par

deux vaisseaux sanguins principaux : la **veine porte** qui transporte toutes les substances absorbées dans l'intestin, et l'**artère hépatique** dont les fonctions sont nutritives ; les vaisseaux se ramifient à l'intérieur de l'organe, formant une série de branches destinées aux lobules hépatiques.

Le foie est revêtu sans interruption d'une fine membrane de tissu conjonctif, la capsule de Glisson, qui pénètre à l'intérieur et rejoint le tissu conjonctif interlobulaire.

Les **canaux biliaires interlobulaires** convergent en conduits de plus gros calibre pour se réduire à deux ou trois conduits bilifères avant de s'unir dans le canal hépatique. Ensuite, par la réunion du conduit hépatique avec le **canal cystique**, qui draine la **vésicule**, se forme le **cholédoque**, par lequel la **bile** rejoint l'intestin.

La fonction principale du foie est la sécrétion de la bile. Ses autres fonctions sont la fonction glycogénique, permettant de maintenir constant le taux de **glycémie** (0,65 – 0,90 g/l) ; la fonction **uropoïétique**, c'est-à-dire la formation de l'**urée** à partir des sels toxiques ammoniacaux qui viennent des échanges protéiques ; la fonction **hémolytique** et **hémopoïétique**, soit la destruction et la maturation des globules rouges ; la **fonction martiale**, à savoir la fixation et la libération du fer, selon les nécessités de l'organisme.

En outre, le foie permet la formation des **phospholipides** et la **désaturation** des **acides gras** ; il produit la **prothrombine** impliquée dans la coagulation du sang ; il constitue aussi une réserve de sucre qui ne peut être mobilisée selon les nécessités (**glycogénèse**).